KLINISCHE UND HISTOLOGISCHE UNTERSUCHUNGEN

ÜBER

LUPUS VULVAE.

INAUGURAL-DISSERTATION

BEHUFS ERLANGUNG DER DOCTORWÜRDE

DER

HOHEN MEDICINISCHEN FACULTÄT ZU BASEL

VORGELEGT VON

GERMAIN VIATTE

PRAKTISCHEM ARZT AUS SAIGNELÉGIER (BERNER JURA).

LEIPZIG

DRUCK VON A. TH. ENGELHARDT

1891.

KLINISCHE UND HISTOLOGISCHE UNTERSUCHUNGEN

ÜBER

LUPUS VULVAE.

INAUGURAL-DISSERTATION

BEHUFS ERLANGUNG DER DOCTORWÜRDE

DER

HOHEN MEDICINISCHEN FACULTÄT ZU BASEL

VORGELEGT VON

GERMAIN VIATTE

PRAKTISCHEM ARZT AUS SAIGNELÉGIER (BERNER JURA).

LEIPZIG

DRUCK VON A. TH. ENGELHARDT

1891.

MEINEM VEREHRTEN LEHRER

HERRN PROFESSOR D$^{R.}$ FEHLING

IN HOCHACHTUNG UND DANKBARKEIT

GEWIDMET.

Digitized by the Internet Archive
in 2026

https://archive.org/details/IA41548817_0077

Diejenige Erkrankung der weiblichen Genitalien, welche man unter Lupus vulvae oder auch Esthiomenes vulvae beschrieben hat, stellt uns ein sehr verwickeltes und complicirtes Bild vor. Liest man die Literatur über diese seltene Erkrankung durch, so bekommt man den Eindruck, dass früher sehr wahrscheinlich verschiedene zweifelhafte Affectionen unter diesem Namen veröffentlicht worden sind.

Huguier[1]) war der erste, welcher diese Krankheit studirte, beschrieb und ihr den Namen Esthiomène de la vulve gab. Er war aber selbst nicht sehr im Klaren über die pathologische Bedeutung dieser Erkrankung, und stellte die Diagnose Esthiomenes vulvae durch Ausschliessung aller bekannten typischen Affectionen der Vulva. Alle Fälle, wo an der Vulva eine mit hypertrophischen Processen und polypenartigen Wucherungen complicirte Ulceration bestand, welche nicht als eine specifische Erkrankung anerkannt werden konnte, wurden ohne Weiteres als Esthiomenes oder Lupus vulvae betrachtet. In diesen elastischen Rahmen passt eine grosse Anzahl von verschiedenen Krankheiten. Jedenfalls dürfen die von Huguier beschriebenen Fälle nur mit Vorsicht unter den charakteristischen Lupus der Genitalien gerechnet werden. Hardy[2]) ist der Meinung, Huguier habe viele Fälle von phagädenischen Schankern — eine in jener Zeit wenig bekannte und studirte Erkrankung — unter dem Namen Lupus vulvae beschrieben.

Darin liegt wahrscheinlicher Weise der Grund, warum auch

1) Mémoires de l'Académie de Médicine 1849.

2) Scrofule et Scrofulides, p. 80.

M. Duncan[1]) — im Gegensatz zu allen anderen Gynäkologen — behauptet, Lupus vulvae sei ganz und gar keine so seltene Erkrankung, es vergingen kaum sechs Monate, bis er in seinem Spital mehrere solche Fälle zur Beobachtung bekäme. Duncan sagt ausdrücklich: histologisch ist diese (Lupus vulvae) Affection ganz und gar vom Lupus vulgaris zu unterscheiden, indem nämlich die pathologischen Veränderungen sich in allen ergriffenen Theilen gleichmässig erstrecken, und nicht — wie beim Lupus vulgaris — in Knötchen oder Tuberkeln vorkommen. Während die Zellen beim Lupus vulgaris regressiven Metamorphosen anheim fallen, sind die Zellen beim Lupus des Pudendum entweder einfache weisse Blutkörperchen oder Bindegewebszellen in verschiedenen Entwicklungsstadien. Im gewöhnlichen Lupus, sagt er weiter, sind die typischen Zellen in Beziehung mit der Zerstörung eines fibrösen Gewebes, während dieselben im Lupus des Pudendum in Beziehung sind mit der Bildung eines neuen fibrösen Bindegewebes. In einzelnen Fällen will M. Duncan sogar den Lupus vulvae auf eine tertiäre Syphilis zurückführen. Duncan will noch bemerkt haben, dass diese Affection besonders häufig während der Schwangerschaft entsteht. Ein aetiologisches Verhältniss zwischen Schwangerschaft und Lupus vulvae kann man sich nicht leicht vorstellen.

Pozzi[2]), welcher dem Lupus vulvae eine gewisse Analogie mit dem Lupus faciei zuerkennt, sagt wörtlich: „Le nom d'Esthiomène, ou Lupus de la vulve a gardé depuis Huguier une signification purement clinique.“ Er macht ebenfalls darauf aufmerksam, dass jede langsam fortgreifende und mit hypertrophischem Gewebe versehene Ulceration der Vulva durch den Namen Esthiomène bezeichnet wurde.

Ferner lesen wir in einem von Ed. Martin[3]) beschriebenen Falle unter Anderem folgendes: „langdauernde, vernachlässigte Blennorrhagie schien Causalmoment gewesen zu sein.“ Es war also in der That bisher der Name Lupus vulvae ein symptomatischer Begriff, welchem verschiedene ätiologische Momente unterlegt wurden.

Erst in den neuesten Beschreibungen begegnet man dem Be-

1) Diseases of Women. On Lupus of the Pudendum.
2) Traité de Gynécologie.
3) Handatlas der Gynäkologie und Geburtshülfe.

streben, diejenigen Fälle allein als Lupus zu bezeichnen, welche wirklich eine gewisse Verwandtschaft mit dem Lupus anderer Körpertheile zeigen. Aber schon der Begriff des gewöhnlichen Lupus ist schwankend genug.

„Das Krankheitsbild des Lupus — schreibt Neisser[1]) — gehört zu den vielgestaltigsten und wechselndsten aller uns in der Dermatopathologie entgegentretenden Formen. Wir verstehen unter Lupus — sagt er weiter — eine chronisch verlaufende Hautkrankheit, welche durch die Einlagerung kleiner Infiltrationsherde in das Gewebe der Haut entsteht und unter peripherer Verbreitung immer neuer solcher Herde verläuft, während die älteren durch langsame Resorption oder durch zu Ulcerationen führende Nekrobiose zu Grunde gehen.“ Der Lupus vulgaris beginnt gewöhnlich mit kleinen, durch die Haut schimmernde, hirsekorngrosse, gelblichbraune Knötchen, deren Consistenz weich ist.“ Schon ein leichter Druck mit einem stumpfen Sondenknopf genügt, um durch die Epidermisdecke hindurch in die Zellenmasse einzudringen und den Sondenknopf in die Tiefe zu versenken.“[2]) Diese Knötchen vermehren sich nachträglich und können zu grossen kreisförmigen, braunrothen bis braungelben lupösen Flächen confluiren. Die Oberfläche der erkrankten Theile ist glänzend und spiegelnd. Die Epidermis ist stellenweise verhornt, rauh und rissig.[3])

Existiren beim Lupus vulgaris auch Geschwüre, „so sind sie meist mit dicken gelben oder durch Blutbeimengung dunkel gefärbten Krusten bedeckt. Werden die Krusten entfernt, so erscheint die Geschwürsfläche fast stets ohne stärkeren eitrigen Belag, entweder glattroth, feucht glänzend, oder von granulirter Beschaffenheit, ähnlich den Wundgranulationen und sehr leicht blutend.[4]) Der primäre Lupus der Schleimhäute ist nach Neisser[5]) ausserordentlich selten, und in der weitaus grössten Anzahl von Lupusfällen zeigt sich die Krankheit auf der äusseren Haut zuerst und greift von hier aus erst auf die Schleimhäute über. Nur in einigen seltenen Fällen wurde primärer Lupus der Schleimhäute beobachtet. Beim Lupus der Schleimhäute ist von den kleinen braunrothen Knötchen gewöhnlich nichts zu sehen. In der livide

1) Ziemssen's Handbuch der Pathologie und Therapie, Bd. XVI, 1.
2) Ziemssen, a. a. O.
3) Ziemssen, a. a. O.
4) Lesser, Haut- und Geschlechtskrankheiten.
5) Ziemssen, a. a. O.

gerötheten, leicht verdickten Mucosa zeigen sich kleine weissliche Exfoliationen des Epithels. Später wandeln sich diese zu kleinen warzigen Prominenzen um, die entweder noch den weisslichen verdickten Epithelbelag haben, oder eine rothe, sehr leicht blutende Oberfläche zeigen."

Mit diesem Bilde von Lupus vulgaris stimmen die bis jetzt bekannten und veröffentlichten Fälle von Lupus vulvae nicht vollständig überein. Wie es aus den verschiedenen Abbildungen, welche von Martin[1]), Zweifel[2]), und Haeberlin[3]) publicirt wurden, zu ersehen ist, besteht der Lupus vulvae hauptsächlich aus unregelmässigen, ziemlich weit in die Tiefe greifenden Ulcerationen der Vulva, welche die ganze Gegend zerstören können; und aus hypertrophischen polypenartigen Wucherungen, wie sie bis jetzt in keinem Falle von Lupus vulgaris beschrieben worden sind.

„Der Krankheitsvorgang des Lupus (vulgaris) besteht darin, dass ein specifisches, vor der Hand noch nicht bekanntes — unsrer Vermuthung nach mit den Bacillen der Tuberculose zu identificirendes — Virus in die Haut einwandert. Dieses Virus wirkt in erster Reihe entzündungserregend und wird so Anlass zu der Bildung kleiner, den Gefässwänden entlang sitzender Entzündungsherde. Diese kleinen, aus entzündlichem Granulationsgewebe zusammengesetzten Neoplasmen stellen sich auf dem Durchschnitte als kleine kugelige Knötchen (Granulome, Lupusknötchen) dar, und sitzen eingelagert mitten in einem, gleichfalls von Entzündungszellen diffus durchsetzten Bindegewebe."[4]) Neben dieser kleinzelligen Infiltration und dem makroskopischen Bilde ist das Vorhandensein von Riesenzellen in den Infiltrationsherden und Verkäsung für Lupus vulgaris sehr charakteristisch.[5])

Wenn es auch wahr ist, dass der Lupus einen specifischen tuberkulösen Ursprung hat[6]), so wäre die Diagnose von dieser Erkrankung vergewissert, sobald im Gewebe der erkrankten Stellen, der Koch'sche Tuberkelbacillus gefunden würde.

---

1) Ed. Martin, a. a. O.

2) Die Krankheiten der äusseren weiblichen Genitalien und die Dammrisse, S. 58. 1885.

3) Archiv für Gynäkologie, Bd. XXXVII.

4) Ziemssen, a. a. O.

5) Friedländer, Volkmann'sche Sammlung klinischer Vorträge.

6) Bender, Deutsche medicinische Wochenschrift 1886.

Man fing an, den Lupus als tuberkulös zu betrachten, in der Zeit, wo die Scrophulose auch unter die tuberkulösen Processe gerechnet wurde, nach den Arbeiten von Langhans[1]), welcher constant Riesenzellen in den Tuberkeln nachwies; von Köster[2]), der die Tuberkel in den Granulationsbildungen der Gelenke fand; von Schüppel[3]), nachdem dieser Autor auf das regelmässige Vorkommen von Riesenzellen in den käsigen Lymphdrüsen aufmerksam machte.

Später zeigte auch Friedländer[4]), durch den Nachweis der Tuberkelknötchen im Lupusgewebe, dass der Lupus die grössten histologischen Aehnlichkeiten mit den anderen tuberkulösen Affectionen besitzt. Seither wurde im Allgemeinen der Lupus vulgaris in engerer Beziehung mit der Tuberkulose gebracht und als „locale Tuberkulose" bezeichnet.

Diese Deutung von Friedländer fand einen grösseren Anklang als Demme[5]) und nach ihm Doutrelepont[6]) und Pfeiffer, Krause und Schuchardt[7]) regelmässig in den Lupusknötchen den Koch'schen Tuberkelbacillus fanden, der ja seit den Koch'schen Untersuchungen als pathognomonisch für alle tuberkulösen Processe fast durchweg angenommen wird, sodass für die meisten Forscher der Beweis geliefert wurde, der Lupus sei ebenfalls tuberkulöser Natur. Immerhin giebt es noch Forscher, welche den Lupus nicht als gleichbedeutend mit Tuberkulose auffassen.

In unserer Zeit, wo die mikroskopischen Untersuchungen häufiger und mit grösserer Sorgfalt vorgenommen werden, wie früher, ist man mehr geneigt auch für den Lupus vulvae einen ganz typischen und charakteristischen Bau anzunehmen. Die mikroskopischen Abbildungen in Pozzi's „Traité de Gynécologie" zeigen als dem Lupus vulvae eigenthümliches Bild eine Art Granulationsgewebe mit einer circumscripten kleinzelligen Infiltration um die Gefässe herum und um dieselben ein Lager spindelförmiger Gewebszellen, mit einem grossen ovalen Kern versehen. Diesem Bilde ungefähr entspricht auch die histologische Beschrei-

1) Virchow's Archiv, Bd. XLII.
2) Ebendas., Bd. XLVIII.
3) Untersuchungen über Lymphdrüsen-Tuberkulose.
4) a. a. O.
5) Berliner klinische Wochenschrift 1883, Nr. 15.
6) Monatsschrift f. prakt. Dermatologie, Bd. II, Nr. 6.
7) Mittheilungen aus dem Kaiserl. Gesundheitsamte.

bung eines Falles von Lupus vulvae, welchen Haeberlin[1]) im Archiv für Gynäkologie veröffentlichte, worin er ebenfalls besonders die kleinzellige Infiltration um die Gefässe hervorhebt. In der Epikrise seiner Arbeit macht Haeberlin darauf aufmerksam, dass bei allen beschriebenen Fällen die verschiedenen Forscher darauf das Hauptgewicht gelegt haben.

Fast alle Beschreibungen, Monographien, histologische Untersuchungen, die bis jetzt über den Lupus vulvae erschienen, haben, anatomopathologisch gesprochen, nichts charakteristisches, um den Beweis zu liefern, die Affection sei tuberkulöser Natur gewesen. Es fehlen ihnen die wichtigsten Merkmale der Tuberkulose und sogar des Lupus: die regressive Metamorphose (Verkäsung) und die Riesenzellen, also ein beim Lupus und in den tuberkulösen Herden ganz gewöhnliches Vorkommniss.

Hingegen haben zwei im Winckel'schen Atlas[2]) beschriebene Lupusfälle der Vulva eine viel grössere Aehnlichkeit mit dem Lupus vulgaris, wie dieser letztere von den Anatomen gewöhnlich beschrieben wird; besonders in dem von Birch-Hirschfeld untersuchten Falle, wo der Nachweis von Verkäsung und Riesenzellen den Namen Lupus rechtfertigte. Es sind aber, meines Wissens, bis jetzt die einzigen mikroskopisch untersuchten Fälle, wo diese sozusagen specifischen Merkmale nachgewiesen wurden; und, wie oben erwähnt, ist in keiner anderen Abhandlung über Lupus vulvae dieser Nachweis von Verkäsung und Riesenzellen geliefert worden. In den Winckel'schen Fällen übrigens, schien die Erkrankung an der äusseren Haut der Umgebung, am Perineum u. s. w. angefangen zu haben.

Bis jetzt ist es unmöglich, in der Literatur einen einzigen Fall von Lupus vulvae zu finden, wo die Tuberkelbacillen in diesem Gewebe nachgewiesen worden sind.

Aus allen dem geht hervor, dass der Ausdruck Lupus vulvae noch auf keiner einheitlich pathologisch anatomischen oder aetiologischen Basis ruht, und dass die zuverlässige klinische Diagnose dieser Affection unter Umständen ausserordentlich schwierig werden kann, und dass dieselbe öfter nur durch Ausschliessung möglich wird.

Nur eine genaue histologische Untersuchung des Gewebes kann

1) Archiv für Gynäkologie, Bd. XXXVII.
2) Die Pathologie der weiblichen Sexualorgane.

uns darüber Sicherheit verschaffen. Trotzdem kann oft die Diagnose wankend bleiben, wegen der grossen Schwierigkeit, in gewissen beginnenden Fällen von Lupus etwas specifisches und absolut charakteristisches zu finden.

Auf der anderen Seite wird man, wenn die neue Koch'sche Impfungsmethode ihre volle wissenschaftliche diagnostische Bedeutung behauptet, ein Mittel in der Hand haben, zur rascheren sicheren Differentialdiagnose. Vergessen aber muss man jedenfalls dabei nicht, dass die lokale typische Reaction charakteristisch und deutlich sein muss, sonst würde irgend eine Tuberkulose eines sonstigen Körpertheiles genügen, um die stattgehabte allgemeine Reaction zu erklären, und dadurch einen sehr dunklen Schleier auf die Diagnose zu werfen; denn niemand kann sicher sein, dass der Patient nicht in seinem Körper irgend einen latenten tuberkulösen Herd birgt.

Andererseits ist daran zu erinnern, dass spanische Aerzte und andere uns gezeigt haben, dass die Koch'sche Lymphe bei der Lepra sehr heftige fieberhafte Erscheinungen hervorruft, die von den ähnlichen Erscheinungen bei wirklicher Tuberkulose nicht zu unterscheiden sind.

Auf der gynäkologischen Abtheilung zu Basel habe ich die Gelegenheit gehabt, zwei Fälle zu beobachten; und somit folgte ich gerne dem Wunsche von Herrn Professor Fehling, das von ihm gewonnene Material klinisch und anatomisch zu untersuchen.

Erster Fall.

(Hierzu Fig. 1, 2 u. 4.)

Krankengeschichte. E. S., Katharina, 32 Jahre alt, Hausfrau, verheirathet, trat im März 1890 ins Spital ein. Vater und Mutter der Patientin leben noch und sind gesund; fünf Geschwister ebenfalls gesund. Patientin soll, ausser Gelbsucht vor acht Jahren nie krank gewesen sein. Bei ihr ist also anamnestisch keine hereditäre Belastung, keine Andeutung auf Scrophulose oder sonstigen tuberkulösen Erkrankungen zu constatiren. Die Menstruation trat mit 16 Jahren ein, war regelmässig, vierwöchentlich, schwach, 2—3tägig, ohne Molimina. Patientin hat ein Mal vor neun Jahren geboren. Die Geburt verlief normal.

Anamnestisch kann man über deren Erkrankung folgende Merkmale verwerthen: schon seit sieben Jahren besteht ein gelblicher Ausfluss, der besonders nach den Perioden reichlich sein soll.

Seit drei Jahren bemerkt die Patientin brennende Schmerzen in der Vulva und Blutungen beim Coïtus oder sonstiger Berührung der äusseren Genitalien. Diese Beschwerden nehmen mit der Zeit allmälig zu, die Schmerzen sind besonders heftig beim Wasserlassen.

Patientin will bemerkt haben, dass kleine Fetzen von Zeit zu Zeit theils mit dem Urin, theils ohne diesen abgingen. Gegenwärtig ist der Fluss nur spärlich. Sie bemerkt gleichfalls seit drei Jahren einen Auswuchs von kleinen Zipfeln an der Vulva, welche sich von selbst ohne Schmerzen oder Blutungen abstossen; und wiederum wachsen. Der allgemeine Zustand soll immer ordentlich geblieben sein. Die Frau klagt sonst über kein Fieber, keine Abmagerung, keine sonstige Beschwerden. Es ist wahrscheinlich, dass die Erkrankung länger dauert, als drei Jahre; seit dieser Zeit aber ist sie der Patientin aufgefallen.

Status bei der Aufnahme. Gut aussehende, kräftig gebaute Patientin. Brüste gut entwickelt. Herz und Lunge normal. Abdomen weich, nirgends empfindlich. Inguinaldrüsen nicht angeschwollen und nicht empfindlich.

Die Vulva ist von drei polypenartigen Wucherungen eingenommen (s. Fig. 1), die zwei ersten unter der Urethralmündung abgehend, die andere breitbasig von der hinteren Vaginalwand, etwas auf der linken Seite, oberhalb des Frenulum. Die Consistenz der Polypen ist eher weich; sie sind epidermisirt. Dicht unter der Urethralmündung und dieselbe umringend, und oberhalb des Frenulum, zwei fünfpfennigstückgrosse Ulcerationen mit unregelmässigen Rändern; eine dritte rechts, länglich. Ueberall am Introitus sehr zahlreiche kleine Höcker, besonders am Rande der Geschwüre und am Hymenalansatze. Die Zipfel liegen dicht am Rande der Geschwüre. Der Grund der Geschwüre fühlt sich hart und unregelmässig infiltrirt an. Die Farbe derselben ist hoch roth, an einzelnen Stellen etwas gelblich belegt. Der Grund der Ulceration ist von chagrinirter Beschaffenheit, den Wundgranulationen nicht unähnlich und leicht blutend.

Unter dem Ansatze des untersten Zipfels findet man einen kleinen Fistelgang, der bis dicht unterhalb der Rectalschleimhaut in die Tiefe führt, ohne sie zu durchbrechen.

Portio hochstehend, klein. Os externum geschlossen. Uterus klein, nach vorn. Tuben und Ovarien normal. Parametrien frei. Blase und Urin ebenfalls normal. Die Patientin verblieb dazumal

nur einige Tage im Spital, wo sie von Professor Fehling operirt wurde.

Ueber diese Operation ist im klinischen Journal folgendes zu lesen: In Chloroformnarkose, nach Desinfection der Vagina und Vulva, Abtragen der Polypen mit der Scheere, nach Anlegen von Catgutnähten; Abkratzen der Ulcerationen und Abtragen eines Stückes der rechtsseitigen Vaginalwand. Abbrennen der Ulcusflächen und des Fistelganges und Abschneiden der zwei obersten Wülste der Urethralmündung mittels Pacquelin. Verband mittels Jodoformpulver und Jodoformgaze (s. Fig. 2).

Ein Paar Mal wurden im Spital die Ulcerationen mit Argentum nitricum getupft, und die Patientin trat nach drei Wochen aus dem Spital aus.

Der Status beim Austritt lautete: Ulcerationen gut granulirend, bei Berührung leicht blutend, mit etwas härterem Grunde. An der Stelle der polypenartigen Geschwulstmassen, wieder einige kleine, blassrothe Zipfel.

Im Juni desselben Jahres trat Patientin zum zweiten Male ins Spital ein. Der allgemeine Zustand war gut, das Uriniren leicht, schmerzlos. Die locale Erkrankung war aber im gleichen Zustande, wie beim Austritt im März, ohne Besserung.

Eine zweite Operation wurde von Professor Fehling am 27. Juni 1890 vorgenommen. Excision der erkrankten Theile und eines Stückes der Urethra in Chloroformnarkose und Rückenlage. Nach Desinfection der äusseren Theile und der Vagina mit 1‰ Sublimatlösung, umschneidet man die Urethralmündung in Form eines Vierecks, dessen grösster Theil in die Vagina zu liegen kommt. Die lupösen Massen sind oberhalb der Urethra sehr weich, zerreisslich und lassen sich schwer abpräpariren. Man löst dann den Lappen von unten her und, indem man den Katheter in die Urethra einführt, wölbt man sich die untere Wand entgegen, welche auf demselben zur Hälfte quer durchschnitten wird. Medianes Annähen ihres Randes an die gesunde Schleimhaut. Dasselbe geschieht auf beiden Seiten mit Seidennähten. Längsdurchtrennung des peripheren Theiles der Urethra von der Spaltung aus bis zur Mündung, so dass die obere Wand frei liegt. Diese wird quer durchtrennt und ebenfalls am oberen Schnittrand fixirt. Ziemlich blutige Operation. Blutung parenchymatös. Wenige Unterbindungen. Nachdem die Urethra an ihrem ganzen Umfange mit Seidenknopfnähten fixirt war, werden die untersten Theile der Vaginalschnitte wieder aneinander genäht.

Zum Schlusse Excision einer tiefen Ulceration, die auf der linken Seite der Vulva in ihrem untersten Theile lag und einen tiefen Fistelgang gegen die Rectalschleimhaut zuschickte. Annähen der Wundränder. Jodoformgazetamponade. Jodoformgaze-Verband. T-Binde.

Nach der Operation wurde die Operationswunde mit 10proc. Jodoformsalbe bedeckt. 14 Tage nach der Operation trat Patientin in gutem Zustande aus.

Der Status beim Austritt war folgender: Umgebung der Urethra noch geröthet, granulirend. Auf der linken Seite der Vulva ebenfalls Granulation. Miction geht normal vor sich. Zu Hause soll die Frau Jodoformsalbeeinreibungen machen.

Nach dem Gesagten ist das gesammte klinische Bild der Erkrankung einerseits durch drei fünfpfennigstückgrosse Ulcerationen charakterisirt und andererseits durch polypenartige Wucherungen. Die Ulcerationen fressen progressiv weiter, sie schreiten nach und nach in die Umgebung fort, schicken fistulöse Gänge in die Tiefe, zerstören die ganze Dicke der Mucosa und die darunter liegenden Gewebe, ja zerstören sogar das viel festere und resistentere Gewebe der Urethra; die hyperplastischen Geschwulstmassen der Geschwürsränder selber werden nach und nach durch die Ulcerationen unterminirt, deren Ränder sich in die Breite ausdehnen. Der unregelmässig granulirte und hochrothe Grund, die gezackten und steilen Ränder, die Empfindlichkeit bei der Berührung, die durch das geringste Trauma leicht blutende Fläche, das Nichtheilenwollen dieser Geschwüre, dies Alles weist klinisch zur Genüge darauf hin, dass wir hier mitten in der typischen Erkrankung, und der krankhaften Thätigkeit des Processes sind.

Die polypenartigen Wucherungen haben eine rosarothe Farbe und sind von einer dünnen und glänzenden Schleimhaut überzogen. Die Oberfläche ist unregelmässig granulirt. Bei genauerem Zusehen bemerkt man sternartige Gefässverzweigungen, so dass das Gewebe ein roth punktirtes Aussehen bekommt. Die Consistenz der Polypen ist weich; auf dem Durchschnitte zeigen dieselben eine sulzige ödematöse Beschaffenheit.

Sehen wir vorläufig noch vom histologischen Befunde ab, so kann die klinische Diagnose per exclusionem und ex adjuvantibus keine andere sein, und unsere Annahme betreff. Fall für Lupus vulvae im gynäkologischen Sinne ist mehr als gerechtfertigt.

Ich brauche nur zu erwähnen, dass die Dauer der Erkrankung

schon drei Jahre überschreitet, um Krebs ausschliessen zu können. Auch würde die mikroskopische Untersuchung dafür durchaus keinen Anhaltspunkt bieten.

Von einem weichen Schanker darf man füglich absehen, denn erstens ist die Dauer viel zu lang, um diese Diagnose als wahrscheinlich hinzustellen; ausserdem kommt es doch gewiss äusserst selten vor, dass ein Schanker drei Jahre dauert, ohne zu heilen oder andere wichtigere Symptome hervorzurufen; zweitens wären beim Schanker wohl die Inguinaldrüsen angeschwollen, wie es doch bei derartiger Affection gewöhnlich der Fall ist; drittens würde der Grund der Ulcerationen keine solche harte und derbe Beschaffenheit besitzen, und endlich würden diese nicht mit solcher Hartnäckigkeit allen therapeutischen Mitteln Widerstand leisten.

Ein Ulcus durum syphiliticum oder eine tertiäre Syphilis könnte einige Analogie mit unseren Geschwüren haben. Allein bei einem derartigen Ulcus durum syphiliticum würden gewiss Zeichen einer Allgemeininfection während seines dreijährigen Bestehens vorhanden gewesen sein, welche sich durch Hautefflorescenzen der Patientin sicher kundgegeben hätten. Die Allgemeininfection hätte auch irgendwo im Körper der Patientin unauslöschbare Spuren hinterlassen. Trotz genauester Untersuchung konnte weder im Rachen noch anderswo eine Narbe oder sonst etwas nachgewiesen werden, was auch nur einigermaassen den Verdacht auf Syphilis begründen dürfte. Eine tertiäre Syphilis hätte doch gewiss Stigmata hinterlassen, welche einer genauen Untersuchung kaum entgangen wären; obgleich nach den Autoren die Differentialdiagnose zwischen Syphilis und Lupus vulvae eine recht schwere sein kann. „Besonders, schreibt Neisser, bei den an den weiblichen Genitalien localisirten Geschwürsformen ist die Diagnose des Lupus häufig eine sehr schwere. — Es handelt sich einmal um die Möglichkeit einer Verwechslung des Lupus mit der ulcerösen Syphilis. Keine der beiden erwähnten Krankheiten besitzt ein pathognomonisches Zeichen. Beide kommen gleich selten an der Vulva vor. Gewöhnlich ist der Lupus ausgebreiteter, und mehr in die Tiefe greifend, hat die Tendenz zu Kreisform nicht in demselben Maasse und hat einen chronischeren Verlauf als die ulceröse Syphilis. Manchmal hilft die für Scrophulose oder für Syphilis sprechende Anamnese, wenn man nicht etwa einen Kranken vor sich hat, der syphilitisch und scrophulös zu gleicher Zeit ist.“[1])

1) Ziemssen's Handbuch der Pathologie und Therapie, Bd. XIV, 1.

Von einer Elephantiasis ferner darf man in unserem Falle ganz absehen, da betreffende Affection ein ganz anderes Krankheitsbild darbietet, als wir in unserem Falle festzustellen die Gelegenheit gehabt haben.

Die bei der Operation abgetragenen Polypenstücke wurden theils frisch, theils in gehärtetem Zustande mikroskopisch untersucht.

Bei der Untersuchung des frischen Präparates mit starker Vergrösserung (Leitz, Ocular 3, Linse 7) erweist sich das Epithel der Oberfläche als gut erhalten; einzelne Zellen sind etwas gequollen. Das Bindegewebe ist von einer klaren Flüssigkeit durchtränkt, welche sich auf Essigsäurezusatz nicht trübt. Durch die Essigsäurewirkung kommen zahlreiche Kerne zum Vorscheine, welche rundlichen und spindelförmigen breiten Zellen angehören. Die Rundzellen besitzen einen einzigen runden Kern, sind stark glänzend, manche feinkörnig oder fettig degenerirt. Sie haben das Aussehen von Leucocyten.

Die spindelförmigen Elemente zeigen einen blassen Leib und einen ovalen, grossen, klaren Kern mit 1—2 Kernkörperchen. Die Zellen finden sich häufig in der Nachbarschaft der Gefässe. Riesenzellen kamen nirgends zur Beobachtung und von Verkäsung war nirgends eine Spur.

Die in Müller'scher Flüssigkeit und in allmälig verstärktem Alcohol gehärteten Stücke wurden in Photoxylin eingebettet und in Schnitte parallel der Längsachse zerlegt, dann mit verschiedenen Färbelösungen — Hämatoxylin, Picrocarmin, Methylenblau und Vesuvin — tingirt; mit Origanumöl behandelt und in Damarlack eingeschlossen.

An den gefärbten Schnitten sieht man mit blossem Auge einen stark gefärbten schmalen Saum (Epithelüberzug); der Haupttheil des Präparates ist wenig gefärbt, zeigt aber zerstreute, durch tiefere Farbe hervortretende Punkte und Streifen.

Bei schwacher Vergrösserung (Leitz, Ocular 1, Linse 3) zeigt die Epidermis normale Structur und Dicke; die Zellen sind kernhaltig, nirgends verhornt. Die Papillen, wie Vergleichung mit Präparaten derselben Gegend unter normalen Verhältnissen ergiebt, sind von gewöhnlicher Höhe, ebenso das tiefe Epithellager.

Die Hauptmasse der Geschwulst wird gebildet von lockerem, welligem, feinfaserigem Bindegewebe, in welchem rankenartige

elastische Fasern sich hinziehen. Im Bindegewebe zerstreut finden sich bald näher der Oberfläche, bald mehr in der Tiefe der Geschwulst, herdförmige Ansammlungen von Zellen, in deren Centrum stets ein kleines Lumen (entsprechend einem Gefässdurchschnitt) sichtbar ist. Im Papillarkörper lagern diese Zellnester stellenweise so dicht, dass sie eine diffuse Infiltration bilden, und dass sie eine Grenze zwischen Cutis und Rete Malpighi kaum erkennen lassen. Das Gewebe ist durchzogen von sehr zahlreichen harten Gefässen, der Weite nach etwa Capillaren entsprechend. Einige derselben sind mit einem 1—2 schichtigen Lager langer, breiter, spindelförmiger Zellen umgeben. Gegen die Basis der Polypen zu, einige grössere Arterien und Venen.

Ein Theil der Polypen, in absolutem Alcohol gehärtet und in Schnitte zerlegt, wurde auf Tuberkelbacillen untersucht. Diese Bacillen wurden in etwa 200 nach den verschiedenen Methoden von Ehrlich, Ziehl, Gabbet gefärbten Schnitten nirgends entdeckt.

Wie schon oben erwähnt, wurden in unserem Falle die Ulcerationen der Vulva mit dem scharfen Löffel ausgekratzt. Herr Dr. Karl Haegler im Socin'schen bakteriologischen Laboratorium, hat die Güte gehabt, die ausgekratzten Fetzen auf Tuberkelbacillen zu untersuchen. Nach ziemlich langem Untersuchen und Anwendung verschiedener Färbemethoden nach Gram, Ziehl, Koch, Ehrlich, Gabbet, ist es ihm endlich gelungen, eine ziemlich beträchtliche Anzahl von specifischen und ganz charakteristischen Tuberkelbacillen nachzuweisen. Eine zweite Untersuchung — sechs Monate nach der ersten — ergab wiederum ein positives Resultat. Die Gegenwart von Bacillen war auch diesmal festgestellt, und zwar in genügender Anzahl, um die specifische tuberkulöse Natur der Ulcerationen ausser Zweifel zu lassen. Eine dritte, von Herrn Dr. Dubler vorgenommene Nachforschung auf Tuberkelbacillen ergab wiederum ein positives Resultat.

Nach diesem Nachweise ist an der tuberkulösen Natur der Geschwüre nicht mehr zu zweifeln; eine andere Frage ist die, ob auch die Polypen auf tuberkulöser Grundlage beruhen. Weder das Aussehen, noch der mikroskopische Bau berechtigen zu einer solchen Annahme. Diese Bildungen haben vielmehr den Charakter von entzündlichen Vegetationen, wie wir sie infolge von chronischen Reizzuständen auf Schleimhäuten nicht selten entstehen sehen, und welche in mancher Beziehung an polypöse Wucherungen am Rande von tuberkulösen Kehlkopf- oder Darmgeschwüren erinnern.

Nach unserer Meinung handelt es sich also hier um tuberkulöse Geschwüre mit randständigen entzündlichen Schleimhautproliferationen. Dabei ist allerdings die Möglichkeit einer secundären Infection nicht ausgeschlossen und es liesse sich denken, dass die kleinzelligen Herde vielleicht doch dem tuberkulösen Virus die Entstehung verdanken.

Makroskopisch und mikroskopisch reiht sich unser Fall an die früher beschriebenen von Winckel, Thin (in M. Duncan), Malassez, Martin, Pozzi, Haeberlin u. s. w., ohne weiteres an. Die oberflächlichen, höckrigen, leicht blutenden Ulcerationen der Vulva, welche eine grosse Neigung zur Bildung sinuöser Gänge haben, und welche, besonders neben der Urethra, 2—3 cm in die Tiefe fressen, die Gewebe der Urethra ergreifen und allmälig zerstören; ferner fistulöse, in die Tiefe gehende, bis an die Mucosa des Rectum heranreichende Gänge; diffuse und derbe Infiltrationen der Vulva, der urethrovesicalen und rectovaginalen Schleimhaut in der Umgebung der Ulcerationen; Bildung fibröser, am Rande der Ulcerationen aufsitzender Polypen, welche wechselsweise sich abstossen und wachsen. Dann das gefässreiche feinfasrige Bindegewebe, mit den perivasculären Zellanhäufungen lassen das mikroskopische Bild, welches Winkel, Thin, Pozzi, Haeberlin u. s. w. von dem „Lupus vulvae“ entworfen, nicht verkennen.

Ist nun einerseits an der Indentität unseres Falles mit dem Lupus vulvae Autorum nicht zu zweifeln, so darf man andererseits nicht vergessen, dass das Bild desselben von demjenigen des gewöhnlichen Lupus nicht unerheblich abweicht. Makroskopisch konnte man denselben höchstens dem Lupus tumidus und hypertrophicus an die Seite stellen. „Ueber den grossen Anschwellungen des Lupus tumidus, schreibt Virchow[1]), liegt eine sehr dünne, glänzende Epidermis von solcher Zartheit, dass sie bei unsanfter Berührung leicht nachgiebt und excorirt.“ Aber nirgends spricht Virchow von eigentlichen polypenartigen Wucherungen, wie wir sie in unserem Falle beschrieben.

Der Lupus hypertrophicus „führt im Verlaufe von Jahren zu knotenförmigen papillösen und diffusen Verdickungen, die meist mit einem Rauhwerden der Oberfläche sowie mit Schuppen-, Geschwürs- und Borkenbildungen verbunden sind.“[2]) Von Schuppen-

1) Die krankhaften Geschwülste, II, S. 486—487. 1864—65.
2) Virchow, a. a. O.

und Borkenbildungen war in unserem Falle nirgends eine Spur vorhanden; die hypertrophischen Theile waren keine „flachen“ oder „etwas erhabenen“ oder „knotigen“ Anschwellungen in der Haut[1]), sondern, wie gesagt, polypenartige, mit ganz normaler Epidermis überzogene Bindegewebsneubildungen. Diffuse Verdickungen sind hier nicht vorhanden.

Beim Lupus faciei bestehen mikroskopisch „die frischesten Herde aus kleinen Nestern oder Häufchen von Rundzellen in der Tiefe des Corium. Durch Zellenwucherung vergrössern sich diese Nester und folgen dabei zunächst den Blutgefässen. Die Epidermis bleibt zunächst intact.“[2])

In dieser Hinsicht würde unser Befund ziemlich genau stimmen. Das ist aber ein Bild, welches einem jeden Granulationsgewebe entspricht und welches für Lupus vulgaris nichts specifisches hat. Dagegen — was bei uns nicht der Fall ist, — „enthalten die grösseren Lupusknötchen constant Riesenzellen.“[3])

Uebrigens sind die kleinzelligen Infiltrationsherde in unserem Falle keine echte, gut entwickelte „Tuberkel oder Tuberkelgruppen, welche weiterhin zur Bildung käsiger und breiig erweichter Einlagerungen führen.“[4]) Unsere Herde zeigen, wie schon oben erwähnt, in der Mitte ein Gefässlumen und keine Andeutung von Verkäsung.

Danach ist es nun zweifelhaft, ob wir den tuberkulösen Process in unserem Falle wirklich als „Lupus“ bezeichnen dürfen.

Diese Untersuchungen über Lupus vulvae machten wir gerade zur Zeit, als die Koch'sche antituberkulöse Impfungsmethode bekannt wurde. Zur Bekräftigung unserer gestellten Diagnose, die schon durch den Nachweis der Tuberkelbacillen unzweifelhaft geworden, und zumal behufs Versuches mit diesem neuen Heilmittel, liess Professor Fehling die Patientin zum dritten Male ins Spital kommen, um eine Impfungskur einzuleiten. Die Krankengeschichte berichtet darüber folgendes:

Status beim Eintritt am 24. November 1890.

---

1) Lesser, a. a. O.
2) Ebendas.
3) Ebendas.
4) Ziegler, Pathologische Anatomie.

Vulva dicht oberhalb der Urethralmündung auf 2 cm Höhe zu 1 cm Breite von granulationsähnlichen Massen eingenommen, in deren Mitte eine 2 cm tiefe Einsenkung sich befindet. Unterhalb der Urethralmündung einige rothe Knötchen an der Vaginalwand.

25. November: Um 8 Uhr 45 Minuten ante meridiem wurde

eine erste Impfung mit der Koch'schen Lymphe 0,01 zwischen den Schulterblättern und nach den bekannten, von Koch selber angegebenen Vorsichtsmaassregeln. Patientin reagirte, wie es, gestützt auf unsere Diagnose, zu erwarten war, prompt und heftig auf die Impfung. Von Interesse scheint es mir zu sein, hier die Temperaturcurven in der Periode der Pyrexie nach der Inoculation anzugeben.

Man sieht daraus, mit welcher Raschheit die Temperatur und der Puls in die Höhe steigen. Ich habe die zwei ersten Curven nebeneinander gestellt, um sie vergleichen zu können. Interessant ist auch hier die Beobachtung, dass die Dauer des Fiebers nach den darauffolgenden Impfungen allmälig reducirt wird. Nach der ersten Impfung dauerte nämlich das Fieber 75 Stunden, nachher und successive 67, 25, 22, 21, 20 Stunden.

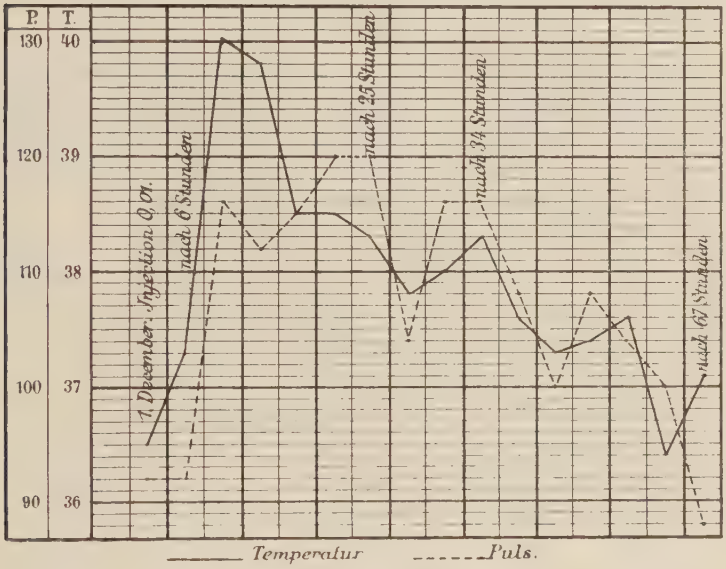

Diese zwei Curven mögen genügen, um eine Idee von der Sache zu geben, weshalb ich die Ausführung der letzteren Curven unterlasse.

Nach der Impfung bekam Patientin Hustenreiz.

26. November: Morgens. Um die Urethralmündung herum und links reicht die Infiltration etwas weiter. Ulcerationsgrund belegt. Abends: der Grund der Ulcerationen reinigt sich.

27. November: Leichter Husten.

28. November: An der Innenseite der rechten kleinen Labie linsengrosse rothe Stelle.

29. November: An der linken kleinen Labie haselnussgrosse ziemlich starke Anschwellung.

1. December a. m. 11 Uhr: Zweite Impfung mit 0,01 Koch'scher Lymphe. Von 2 Uhr an mehr Husten. Um 3 Uhr

Brechen. Rückenschmerzen. Einstichstelle druckempfindlich, nicht geröthet. Einige Roseolen am Rücken. Kopfweh. 5 Uhr p. m. infiltrirte Stellen um die Urethralmündung erhabener und röther geworden.

2. December: Zunge trocken. Obere Augenlider etwas geschwollen. Gaumenbögen geröthet. Schnupfen.

3. December: Husten und Auswurf. Im Sputum keine Tuberkelbacillen gefunden. Ulcerationen weniger roth.

5. December: Die Ulcerationen scheinen kleiner zu sein.

8. December: Um 8 Uhr a. m. dritte Injection von 0,01 Koch'scher Lymphe. Von 11 Uhr an starker Husten. Kopfweh. Schluckbeschwerden. Ein Mal Brechen. Nase verstopft. Schmerzen im linken Handgelenk bei Druck und Bewegung. Stechen in der Vulva. Spitze eines Polypen dunkler gefärbt.

Patientin bekam ziemlich heftige Hustenanfälle, eine starke Rhinitis mit Nasenverstopfung, Schmerzen beim Schlucken, so dass der Verdacht nahe lag, die Patientin leide auch an Tuberkulose der Nasenschleimhaut, des Pharynx oder der Lungen. Die Patientin wurde Herrn Dr. Siebenmann, Privatdocent für Ohren- und Nasenkrankheiten an der hiesigen Hochschule zur Untersuchung überwiesen. Eine Rhinitis oder Pharyngitis tuberculosa anzunehmen, lag für ihn kein Grund vor, denn der objective Befund konnte nur mit einer Rhinitis und Pharyngitis acuta vereinigt werden. Typische Lupusknötchen fehlen im Mund, Nase und Rachen, soweit diese Theile zu überblicken sind, vollständig.

Eine neu vorgenommene, sorgfältige Nachforschung der Sputa auf Tuberkelbacillen fiel wiederum negativ aus. Auch bot weder die Auscultation noch die Percussion irgend einen Anhaltspunkt, der zu der Annahme einer Tuberkulose oder Infiltration der Lungen berechtigte.

9. December: Handwurzeln und Knochen druckempfindlich. Ulcerationen stärker belegt. Ränder weniger aufgeworfen.

12. December: 8 Uhr a. m. vierte Impfung mit Koch'scher Lymphe 0,01. Von 11 Uhr an Husten, Schnupfen, Schmerzen beim Schlucken. Nachmittags Schmerzen im linken Handgelenke. Um 3 Uhr kolikartige Bauchschmerzen. An der Vulva keine deutliche Veränderung wahrnehmbar.

13. December: In der rechten Hand treten auch Schmerzen wie links auf.

15. December: Eintritt der Periode ohne Molimina.

17. December: Periode vorbei.

19. December: Fünfte Impfung nach Koch, 0,01 Lymphe. Nachher trockener Husten. Schmerzen in beiden Handgelenken. Kopfweh. Schnupfen. Schmerzen in den Gliedern. Stechen an der Vulva. Local stärkere Secretion.

20. December: Starke Schmerzen in den Handgelenken und im Fuss. Auf der Innenseite der linken kleinen Labie, linsengrosse geröthete Stelle.

27. December: Sechste Injection von 0,01 Koch'scher Lymphe. Drei Mal Erbrechen. Kopfweh. Schmerzen in der Einstichstelle, in beiden Handgelenken und Beinen.

31. December: Siebente Injection von 0,01 Koch'scher Lymphe. Im Verlaufe des Tages Kopfweh, Brennen der Augen. Brechreiz. Schmerzen in den Handgelenken, im Rücken und Bauche.

6. Januar: Schmerzen in der rechten Schulter, im Ellenbogen und Handgelenke. Keine Schwellung dieser Stelle, keine Röthung.

8. Januar: Achte Injection von 0,015 Lymphe. Reagirt nur mit Puls 104.

10. Januar: Die Ulcerationsstelle scheint weniger infiltrirt zu sein, flacher.

13. Januar: Neunte Impfung mit 0,02 Koch'scher Lymphe. Schwache Reaction.

14. Januar: Etwas Husten. Geringe Schmerzen in den Handgelenken. Im Sputum keine Tuberkelbacillen nachweisbar.

15. Januar: Periode eingetreten.

17. Januar: Periode vorbei. Schmerzen in den Beinen und Schultern.

20. Januar: Zehnte Impfung mit 0,03 Lymphe. Abends Schmerzen auf beiden Seiten des Halses. Kopfweh, Husten. Kein Fieber.

21. Januar: Kopfweh vergeht auf Antifebrin.

26. Januar: Elfte Impfung mit 0,04. Etwas Husten ohne Auswurf. Schmerzen in den Beinen und Gelenken, Magenschmerzen. Kein Fieber.

28. Januar: Einige Zipfel am Rande des Geschwüres mit der

Scheere abgeschnitten, Aetzung mit Argentum nitricum. Einreibungen mit 10proc. Jodoformsalbe.

2. Februar: Abkratzen der Ulcerationen mit dem scharfen Löffel in Narkose. Brennen mittels Pacquelin. Die Ulceration ist flacher geworden. Puls Abends unregelmässig. Campher. Eisblase auf Herz. Senfpapier auf der Brust. Champagner.

3. Februar: Ein Mal gebrochen.

4. Februar: Unguentum plumbi simplex auf die Ulcerationen.

5. Februar: $8^1/_2$ Uhr Zwölfte Injection mit 0,04 Koch'scher Lymphe. Es erfolgt keine Reaction.

6. Februar: Aetzung des Geschwürs mit Argentum nitricum.

9. Februar: Dreizehnte Impfung mit 0,05 um 8 Uhr a. m. Wieder keine Reaction.

11. Februar: Austritt.

19. Februar: Wiedereintritt.

20. Februar: Vierzehnte Impfung mit 0,06 Koch'scher Lymphe um 9 Uhr a. m. Keine Reaction. Keine Schmerzen.

21. Februar: Geschwüre mit Acidum nitricum geätzt.

23. Februar: Aetzen mit 4proc. Argentum nitricum. Kleines Eitercystchen an der Innenseite der linken kleinen Labie eröffnet.

25. Februar: Fünfzehnte Impfung um 9 Uhr mit 0,07 Koch'scher Lymphe. Keine Reaction.

27. Februar: Aetzung des Geschwüres mit Acidum nitricum. Jodoformtampon.

28. Februar: Sechszehnte Impfung 0,08 Lymphe um $8^1/_2$ Uhr. Wieder keine Reaction.

1. März: Aufstehen.

2. März: Austritt.

Wir müssen gestehen, dass therapeutisch der Erfolg der zahlreichen Koch'schen Impfungen gar kein so prägnanter war, wie in vielen Fällen beim Lupus faciei und wir konnten keine grosse Tendenz zur Heilung feststellen. Schliesslich musste Patientin als gebessert aus dem Spital entlassen werden, und wurde der Poliklinik überwiesen.

Aus unserer Krankengeschichte geht hervor, dass diese Erkrankung sich ganz langsam entwickelt, vielleicht noch langsamer als bei Lupus und Tuberkulose anderer Körpertheile.

Die Therapie muss eine sehr energische sein, und oft wird sie im Stiche lassen. Die chirurgische Behandlung: Auskratzung mit dem scharfen Löffel, Excision der erkrankten Theile, die thermische Behandlung mit dem Ferrum candens, die Anwendung von Aetzmitteln wie Acidum nitricum fumans, Chlorzink in 10 bis 20proc. Lösungen, Argentum nitricum u. s. w., können von Koch'schen Einspritzungen vortheilhaft unterstützt werden.

Zweiter Fall.
(Hierzu Fig. 3.)

Neben diesem ersten so charakteristischen Falle, war ich in der Lage, einen anderen, dem genannten klinisch und symptomatisch sehr ähnlichen Fall zu beobachten.

S., Luise, 48 Jahre alt, Wittwe seit 16 Jahren, trat zum ersten Male, den 4. Januar 1887 ins Spital auf die gynäkologische Abtheilung ein, damals noch unter der Leitung von Herrn Professor Bischoff.

Mutter der Patientin an Carcinoma ventriculi gestorben; Vater erfroren. Patientin will nie krank gewesen sein. Menstruation mit 13 Jahren eingetreten, vierwöchentlich, zwei Tage dauernd, ohne Molimina. Patientin hat zehn Mal geboren. Erste Geburt vor 28 Jahren, letzte vor 6 Jahren. Alle Geburten und Wochenbette normal. Im Jahre 1885 konnte Patientin nach längerem Harndrange das Wasser nicht mehr spontan lassen. Seit dieser Zeit geht der Urin nur langsam ab. Den 4. December 1886 Anurie; musste katheterisirt werden; von da ab Urin wieder spontan, jedoch nur langsam abfliessend. Stuhlgang in Ordnung. Appetit gut. Kein Fluor. Patientin blieb damals nur einige Tage im Spital. Laminaria in die Urethra eingeführt, darauf Katheterismus. Patientin wurde ohne andere Therapie entlassen. Sie trat den 25. Juni des folgenden Jahres wieder ein. Seit dem Austritte, am 17. Januar 1887 konnte Patientin den Urin spontan entleeren, ein Mal im Tage; doch dauerte die Entleerung immer einige Zeit, der Strahl war nur ein dünner; keine Schmerzen dabei, ausser etwas Brennen, wenn derselbe die Schamlippe berührte. Vor 14 Tagen kam Patientin Abends 10 Uhr wegen Urinverhaltung. Sie hatte den ganzen Tag über öfter mit starken Schmerzen und immer sehr wenig urinirt. Damals Katheterismus. Vor einem Tage nochmalige Harnverhaltung, abermaliger Kathe-

terismus. Seither bemerkt Patientin eine Schwellung der Schamlippen. Dieselben sind schmerzhaft. Von einer Infection will die Patientin nichts wissen. Anschwellungen am Körper, sowie Halsaffectionen sollen keine vorhanden gewesen sein. Kein Fluss; kein Husten, Appetit gut. Stuhlgang regelmässig. Periode seit einem Jahre ausgeblieben.

Status bei der Aufnahme. 25. Juni 1887.

Patientin gut genährt, zeigt keine syphilitische Affection. Auf Lungen und Herz nichts besonderes. Links Narbe in der Inguinalgegend. Inguinaldrüsen nicht angeschwollen.

An der Urethralmündung zwei seitliche Wülste. Geschwür unterhalb der Clitoris; Bulbus urethrae hart infiltirt. Oedem der kleinen Labien, Clitoris verdickt; Urethralmündung bildet eine ca. $1^1/_2$ cm lange Spalte, durch welche der Katheter nur in Seitenlage einführbar ist.

Zuerst wird mit dem kleinsten Katheter der Weg gesucht.

13. Juni: Es lässt sich ein gewöhnlicher silberner Katheter einführen.

15. Juni: Steht auf. Kann Urin ohne jegliche Mühe lassen. Will sich keiner Operation unterziehen. Patientin konnte im Spital immer gut uriniren. Wurde mit einer Jodkalimixtur entlassen.

Wiedereintritt am 21. Februar 1888. Anamnese. Seit April 1887 erscheint Patientin wöchentlich, um sich das Wasser abnehmen zu lassen. Seit zwei Jahren bemerkt sie eine knollige Härte der Schamlippen, welche zeitweise anschwellen, sich entzünden, viel Schmerzen verursachen. In letzter Zeit soll die Schwellung eher kleiner geworden sein. Ursache vollständig unbekannt. Syphilis negirt. Der Status praesens ist gleich wie oben. Uterus normal. Parametrien frei. Urin eiweissfrei. Professor Fehling stellte die Diagnose Lupus vulvae. Am 25. Februar 1888 wurde von ihm eine Operation vorgenommen: Excision der erkrankten Clitoris, der kleinen ödematösen Labien, der Schleimhautpartien rechts von der Urethralmündung. Geringe Blutung, mehrere Ligaturen. Vernähung der Wundränder mit Seide. Beim Versuch, die Urethralschleimhaut mit der äusseren Schleimhaut zu vernähen, reisst die erstere mehrmals ein. Naht daher sehr unvollständig. Jodoformtampon vorgelegt.

25. Februar: Patientin kann das Wasser spontan, ohne Schmerzen lassen. Keine Klagen.

13. März: In Narkose werden die verdächtigen lupösen Stellen an der rechten kleinen Labie und am Urethralwulst mit Acidum nitricum fumans getupft.

15. März: Patientin tritt aus. Status beim Austritt: Wunde vollständig geheilt. Rechte kleine Labie in ihrem unteren Theile immer noch vergrössert. Linksseitige Urethralwulst prominent. Verdickung des Bulbus urethrae noch deutlich. Patientin urinirt spontan.

Wiedereintritt am 31. März 1890. Seit ihrer Entlassung war Patientin wegen Anurie oftmals hier (alle Wochen 1—3 Mal); wurde jedesmal mit dünnerem, nachher mit dickerem Katheter katheterisirt. Auch diesmal wieder die gleichen Beschwerden.

Ernährungszustand sehr gut. Blühendes Aussehen. Herz und Lunge normal. Abdomen weich, nirgends empfindlich, leicht aufgetrieben. Im rechten Hypogastrium in der Haut halberbsengrosse, mit brauner Kruste bedeckte Ulceration, Umgebung blauroth, infiltrirt. Am Mons veneris ähnliche Stellen. Diese Exconationen wurden wahrscheinlich durch Kratzen hervorgerufen. Labia majora stark angeschwollen, fühlen sich derb an.

2. April 1890: Chloroformnarkose. Abtragen einiger ödematöser, infiltrirter Wülste, und Zunähen der Wunde mit Seidenfäden. Abtragen eines Hautknötchens und Naht. Abbrennen der ulcerirten Stellen um die Mündung der Harnröhre mittels Pacquelin und Abtragen eines grösseren Wulstes an derselben Stelle (Seidennaht). Umgebung der Harnröhre fühlt sich derb, infiltrirt an. Dilatation der Urethra mit Hegar'schen Glasdilatatoren. Man stösst mit dem Katheter auf einen kleinen Widerstand vor dem Eindringen in die Blase. Jodoformgaze.

3. April: Urin spontan ab.

8. April: Nähte entfernt. Kleine Bauchwunde per primam geheilt. An der Vulva hatten die Fäden durchgeschnitten. Jodoformpulver und Salbe.

Auch in diesem Falle finden wir Ulcerationen, deren Charakter ist, sehr hartnäckig zu sein, immer weiter und tiefer zu greifen und bei welchen jede Therapie nutzlos wird, bei welchen keine Neigung zur Heilung festzustellen ist. Hier wiederum, wie auch in der Mehrzahl der beschriebenen Fälle befindet sich der Sitz der Erkrankung namentlich in der Umgebung des Os externum

urethrae. Wäre es möglich, in diesem Umstande irgend ein ätiologisches Moment zu verwerthen, oder ist das Zusammentreffen bloss zufällig?

Es existiren auch in diesem Falle neben den Ulcerationen hypertrophische Wucherungen. Die histologische Untersuchung der polypösen Wucherungen in gleicher Weise ausgeführt, wie im ersten Falle, lieferte ähnliche Resultate wie dort: ödematöses, weiches Bindegewebe mit zartem Schleimhautüberzuge, das feinfasrige Bindegewebe, durchzogen von zahlreichen Gefässen, umlagert von spindelförmigen Zellen; da und dort haufenweise Ansammlungen von grösseren und kleineren rundlichen Zellen; im Ganzen ist die zellige Wucherung mehr diffus als im ersten Falle. Keine Riesenzellen, keine Verkäsung.

Trotz der peinlichsten und sorgfältigsten Untersuchung war es den Herren Dr. Dubler, Dr. Haegler und mir unmöglich in den Ulcerationen Tuberkelbacillen nachzuweisen. Diese Untersuchungen wurden in verschiedenen Zeiten vorgenommen, aber immer mit dem gleichen negativen Resultate.

Die jahrelange klinische Beobachtung erlaubte uns auch hier keine andere Diagnose als Lupus vulvae, im Sinne der bis jetzt beschriebenen Fälle. Dieselbe könnte nur zwischen einer tertiären Syphilis der Vulva und Lupus schwanken. Die anderen Erkrankungen liessen sich ebenfalls wie oben und aus denselben Gründen leicht ausschliessen.

An eine Syphilis war nicht zu denken, denn weder anamnestisch, noch durch die genaueste Untersuchung des Körpers war es möglich, Spuren von Syphilis nachzuweisen.

Eine specifische antisyphilitische Behandlung wurde mehrfach, jedoch ohne den geringsten Erfolg vorgenommen. Jodkalium, sowie eine sorgfältige Schmierkur mit Unguentum cinereum — wie wir es unten in der Anamnese sehen werden — konnten uns keinen Anhaltspunkt geben. Also auch ab adjuvantibus war die Syphilis ausgeschlossen.

Hier wiederum fingen wir an, im Spital eine Impfungskur nach der Koch'schen Methode zu machen. Diese Impfungen wurden in der gleichen Zeit, mit der gleichen Lymphe, wie im ersten Falle gemacht. Zu unseren grossen Erstaunen aber blieb Patientin auf wiederholte Impfungen vollständig afebril, zeigte weder eine allgemeine noch eine locale Reaction. Darüber lesen wir folgendes in der Krankengeschichte.

Wiedereintritt am 21. November 1890. Status bei der Aufnahme. Grosse Labien stark angeschwollen. An der Uebergangsstelle in die Haut des Oberschenkels und Mons veneris zahlreiche, theilweise ulcerirte Excoriationen. An der Stelle der Clitoris haselnussgrosse, ziemlich stark zerklüftete Anschwellung mit Ulcerationen. Links und oben an der Uebergangsstelle in die grosse Labie vom rechten unteren Theile der Vulva wallnussgrosse und polypenartige Vorragungen. Umgebung der Urethralmündung zeigt sehr starke Wucherung der Schleimhaut, mit Knötchenbildung und Ulcerationen.

25. November: $8^3/_4$ Uhr a. m. Impfung mit Koch'scher Lymphe 0,01. Ein Mal katheterisirt. Leichte Druckempfindlichkeit der Impfungsstelle. Keine allgemeine, keine locale Reaction.

27. November: Bis jetzt keine Reaction. Um 8 Uhr a. m. Impfung mit 0,015 Koch'scher Lymphe. Keine Reaction.

28. November: Aufstehen. Zwei Mal katheterisirt.

2. December: Beginn einer Inunctionskur; täglich 2,2 Unguentum cinereum; Kali chloricum zum Gurgeln.

8. December: Abtragung des grössten polypösen Zipfels ohne Narkose. Sechs Seidennähte. Jodoformtampon.

14. December: Nähte weggenommen.

29. December: Patientin kann nicht uriniren. Katheterismus.

31. December: Urin wieder spontan ab.

5. Januar: Austritt. Status beim Austritt: An der Vulva keine wesentliche Veränderung zu sehen. Oedem der grossen und kleinen Labien im Gleichen geblieben.

Dieser Fall ist klinisch und mikroskopisch dem vorigen Falle von Lupus vulvae sehr ähnlich; doch haben wir Tuberkelbacillen in den Ulcerationen nicht gefunden. Die Kranke reagirte gar nicht auf Koch'sche Impfungen.

Dürfen wir hier von einem Lupus vulvae im Sinne eines tuberkulösen Processes sprechen, da doch jeder positive Beweis für ein solches ätiologisches Moment fehlt?

Auf der anderen Seite ist daran zu erinnern, dass der Lupus ursprünglich ein klinischer, aber kein ätiologischer Begriff ist, da man sogar syphilitische Affectionen (Lupus syphiliticus) mit diesem Namen belegt hat.

Hiernach wird man ersehen können, wie oft die Diagnose Lupus vulvae unsicher sein kann, wie viele Schwierigkeiten sie mit sich bringen kann.

Herren Dr. Dubler, Privatdocent für pathologische Anatomie und Bakteriologie, sowie Dr. Karl Haegler spreche ich an dieser Stelle für die gefällige Unterstützung, die sie mir bei dieser Arbeit angedeihen liessen, den verbindlichsten Dank aus.

Literatur.

Virchow: Die krankhaften Geschwülste. 1864—65.
Virchow: Hirsch, Bd. I, 1880.
Schmidt's Jahrbücher, Bd. 187.
Schmidt's Jahrbücher, Bd. 194.
Zweifel: Die Krankheiten der äusseren weiblichen Genitalien und die Dammrisse. 1885.
E. Martin: Monatsschrift für Geburtshülfe, XVIII.
E. Martin: Handatlas der Gynäkologie und Geburtshülfe.
Winckel: Die Pathologie der weiblichen Sexualorgane.
Archiv für Gynäkologie: Haeberlin, Bd. XXXVII.
M. Duncan: Diseases of Women. On Lupus of the Pudendum.
M. Duncan: Obstetr. Transact. 1889.
Huguier: Mémoire de l'acad. de méd. 1849, 14.
Hardy: Scrophules et Scrophulides.
Péan et Malassez: Etudes cliniques sur les ulcérations anales.
Bazin: Leçons sur la Scrophule.
Leroy des Barres: Bulletin de la Soc. anat. Janvier 1870.
Fiquet: Essai sur l'esthiomène de la région vulvo-anale. Thèse de Paris 1876.
Siredey: Soc. méd. des hopitaux. Séance du 22 Juillet 1876.
Cornil: Archives de Tocologie 1874, Tome I.
Pozzi: Traité de Gynécologie.
Ziegler: Lehrbuch der pathologischen Anatomie.
Lesser: Lehrbuch der Hautkrankheiten.
Deutsche medicinische Wochenschrift 1886.
Hueter: Chirurgie.
Ziemssen: Handbuch der Pathologie und Therapie.

Erklärung der Abbildungen.

Fig. 1. Erster Fall. *a* Ulcerirte Urethralmündung. *b* Geschwüre. *c* Fistelgang, in welchem eine Sonde liegt. *d* grosse Polypen. *e* kleine Polypen.

Fig. 2. Erster Fall. Nach Abtragung der Polypen, um die Ulceration zu zeigen.

Fig. 3. Zweiter Fall. *a* Excoriation der Haut. *b* verdickte Clitoris von Geschwulstmassen umgeben. *c* Rest der kleinen Labie. *d* polypenartige Wucherung. *e* grosse ödematöse Labie.

Fig. 4. Erster Fall. Histologie. *a* Epidermis. *b* Capillaren. *c* querdurchschnittene Blutgefässe mitten in der kleinzelligen Infiltration.
Leitz, Ocular I, Objectiv 3.

Fig. 1.

Fig. 3.

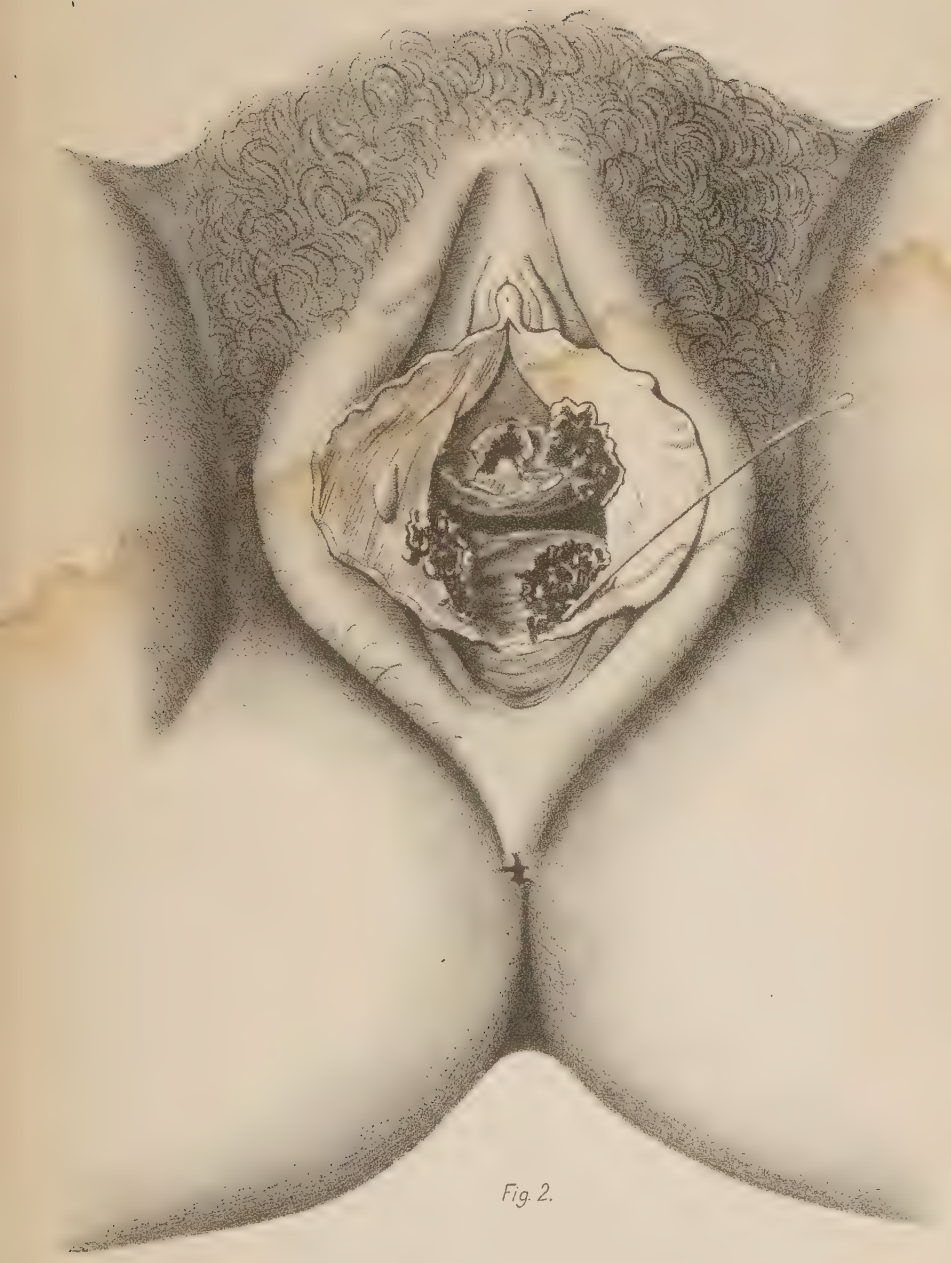

Fig. 2.

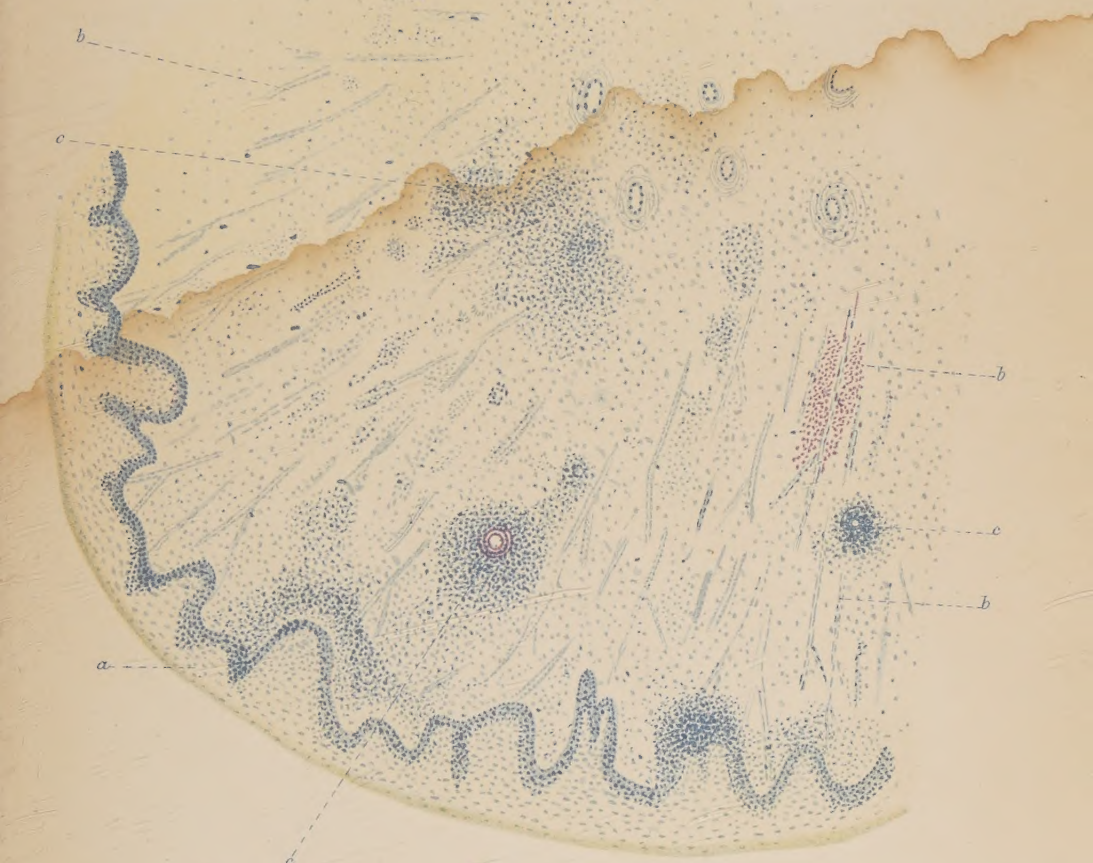

Fig. 4

Lith. Anst. v. E. A. Funke, Leipzig.